

## ROTEIRO AULA PRÁTICA- EXAME FÍSICO DO SISTEMA DIGESTÓRIO

### Preparo:

Ambiente: paciente com abdome despido e mantendo demais áreas cobertas. Atentar para ambiente aquecido, bem como estetoscópio. Cercar com biombos.

Higienização das mãos.

Materiais: estetoscópio, fita métrica ou régua (20 cm), caneta marcadora e dois travesseiros pequenos

**Posição:** decúbito dorsal com travesseiro sob a cabeça e outro sob os joelhos ou joelhos dobrados, braços ao longo do corpo.

**Semiotécnica:** inspeção, ausculta, percussão e palpação

### 1. Inspeção:

Frontal e tangencial: observar forma e contorno (plano, escavado, globoso, protuso, avental); simetria (abaulamentos, retrações, herniações, massas visíveis); deformidades

Frontal: características da pele (cicatrizes, lesões e estrias, icterícia, equimoses, pele distendida e brilhante na ascite, demais alterações); ocorrência de movimentos e pulsações visíveis na pele (movimento respiratório abdominal, peristaltismo, pulso aórtico); presença de circulação colateral; localização da cicatriz umbilical (invertida/evertida); padrão de distribuição dos pelos

### 2. Ausculta:

**Parâmetro normal:** ruídos hidroaéreos presentes (RHA+). Avaliar intensidade: normais, hipo ou hiperativos. Sons hiperativos tipo borborigmos são normais em área de projeção do estômago ou na ocorrência de gases e aumento da motilidade.

**Anormal:** Ausência de sons – auscultar por 5 minutos.

**Ruídos vasculares:** observar presença de ruídos vasculares sobre as artérias aorta, renais, ilíacas e femorais. Usualmente nenhum som é detectado, mas pode ser detectado normalmente som sistólico e anormalmente um sopro.

### 3. Percussão:

Auxilia na determinação do tamanho e localização das vísceras sólidas e na avaliação da presença e distribuição de gases, líquidos e massas. Inicia-se no quadrante inferior direito.

#### Sons produzidos:

Timpânico é o som predominante, característico sobre intestino e espaço de Traube.

Hipertimpanismo presente quando há distensão gasosa.

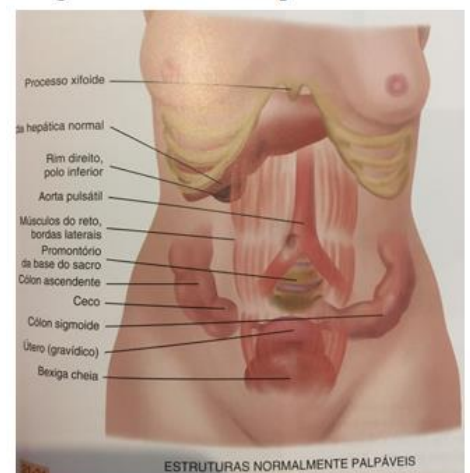
Maciços ou submaciços são percebidos sobre órgãos sólidos como o fígado, o baço ou sobre vísceras preenchidas por líquido ou fezes.

### 4. Palpação:

- **Palpação superficial(1cm):** pressiona-se de forma delicada a superfície abdominal, aproximadamente 1 cm, com os movimentos suaves e em sentido horário, evitando golpes súbitos. Permite reconhecer a sensibilidade, a integridade anatômica e a tensão da parede abdominal e identificar massas. Parâmetro normal: é indolor à palpação, abdome flácido. Distinguir entre resistência voluntária, chamada de defesa, e a contratura muscular involuntária, característica da resposta inflamatória do peritônio.

- **Palpação profunda(5cm):** Delimita mais precisamente os órgãos abdominais e detecta massas menos evidentes. Com o paciente respirando pela boca, com a mandíbula entreaberta, a parede abdominal é deprimida em profundidade (5cm) a cada expiração. Com maior pressão, verifica-se tamanho, forma, consistência, localização, sensibilidade, mobilidade e pulsações de órgãos ou massas. Pode-se usar as duas mãos, uma sobre a outra, técnica bimanual. Observar expressão do paciente em busca de manifestação de desconforto ou dor.

**Figura 01:** Sistema Digestório



Fonte: JARVIS, 2012

### Procedimentos Especiais:

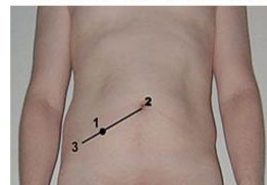
- Sinal de *descompressão brusca dolorosa* na avaliação da dor abdominal sugestiva de irritação peritoneal e associado a apendicite aguda. Conhecido como Sinal de Blumberg – dor ou piora da dor à compressão e descompressão súbita do ponto de McBurney (situado dois terços da distância da cicatriz umbilical à espinha íliaca ântero-superior direita ).

- *Sinal de Rosving*: é identificado pela palpação profunda e contínua do quadrante inferior esquerdo que produz dor intensa no quadrante inferior direito, mais especificamente na fossa íliaca direita, sinal este também sugestivo de apendicite aguda.

- *Sinal de Murphy*: QSD, sob borda hepática, comprimir e solicitar ao paciente que inspire profundamente. A resposta de dor intensa no ponto pressionado e a interrupção súbita da inspiração caracterizam o sinal de Murphy, indicativo de colecistite aguda.

- *Sinal de Jobert* - presença de timpanismo na região da linha hemiclavicular direita onde normalmente se encontra macicez hepática, caracteriza pneumoperitônio, ar livre na cavidade abdominal por perfuração de víscera oca.

Figura 02: Ponto de McBurney



Fonte: GOOGLE

### Baço

- **Palpação** : Posicione o paciente em decúbito lateral direito, mantenha-se à direita com o dorso voltado para a cabeceira da cama. Com as mãos paralelas fletidas em garra, deslize-as desde a linha axilar média E, hipocôndrio E até o epigastro. Esse órgão somente é palpável nas esplenomegalias resultantes de alterações patológicas.

### Fígado

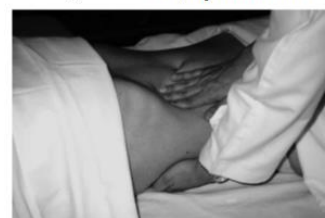\*\*O fígado normal é indolor, com borda firme, macia e lisa. Frequentemente é impalpável

**Palpação Técnica Bimanual**: Mantenha-se à direita; mão esquerda sob o tórax posterior direito do paciente, na altura da 11<sup>a</sup> e 12<sup>a</sup> costelas. A mão direita é colocada sobre o abdome e exerce compressão para dentro e para frente, enquanto a mão esquerda pressiona o tórax posterior para cima e o paciente inspira profundamente, de modo a deslocar o fígado para baixo, tentando-se sentir sua borda.

**Palpação Técnica com as mãos em garra**: à direita do paciente, voltado na direção de seus pés, palpando o abdome na linha do rebordo costal direito. Solicita-lhe que inspire profundamente, ao mesmo tempo em que pressiona a parede do abdome para dentro e para cima. O fígado normal é palpável, durante a inspiração, cerca de 3 cm abaixo do rebordo costal à direita na linha hemiclavicular.

**Percussão (hepatimetria)**: *envergadura do fígado normal entre 6 e 12cm na LHD.*

Figura 03: Palpação bimanual



Fonte: BARROS, 2016

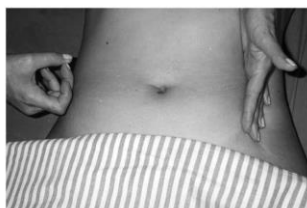### Aorta

**Palpação**: utilizando o polegar e os dedos opostos, palpe a pulsação aórtica na região epigástrica, discretamente para a esquerda na linha média. Largura normal 2,5 a 4 cm e pulsa em direção anterior.

### Técnicas de para verificação de Ascite

- Teste do piparote: com uma das mãos, o examinador golpeia o abdome com piparotes, enquanto a outra mão, espalmada na região contra lateral, capta ondas líquidas que se chocam com a parede abdominal.

Figura4: Teste do piparote



Fonte: BARROS,2016

- Teste da macicez móvel: pela percussão do abdome, com o paciente em decúbito lateral, pode-se perceber a diferença entre o som timpânico e maciço, devido ao deslocamento gravitacional do conteúdo líquido para a parte mais baixa da cavidade peritoneal, em relação ao conteúdo de gás do cólon, que permanece na parte mais alta. Ocorre predomínio de sons maciços no lado do abdome em contato com a superfície da cama, enquanto o som timpânico é encontrado no lado oposto.

### Referências

Barros, A. L. B. L., et al. Anamnese e exame físico: avaliação diagnóstica de enfermagem no adulto. 2º ed. Porto Alegre: Artmed, 2016. 440p.

JARVIS, C. Exame físico e avaliação de saúde para enfermagem. Rio de Janeiro, Elsevier 2012. 880p.